

Aktualisierte Schweizer Leitlinien

Akute Revaskularisation beim ischämischen Hirnschlag

Prof. Dr. med. Patrik Michel^a, Dr. med. Michael Diepers^b, PD Dr. med. Pasquale Mordasini^c, PD Dr. med. Tilman Schubert^d, Dr. med. David Bervini^e, Dr. med. Jean-Daniel Rouvé^f, Prof. Dr. med. Yvan Gasche^g, Dr. med. Guido Schwegler^h, Dr. med. Christophe Bonvinⁱ, Prof. Dr. med. Krassen Nedeltchev^j, PD Dr. med. Emmanuel Carrera^k, PD Dr. med. Georg Kägi^l, PD Dr. med. Carlo Cereda^m, Prof. Dr. med. Thomas Nyffelerⁿ, Prof. Dr. med. Stephan Wetzel^o, Prof. Dr. med. Susanne Wegener^p, PD Dr. med. Henrik Gensicke^q, Prof. Dr. med. Stefan Engelter^r, Prof. Dr. med. Marcel Arnold^r; für die Schweizerische Hirnschlag Gesellschaft.

^a Service de neurologie, Centre hospitalier universitaire vaudois, Lausanne; ^b Neuroradiologische Abteilung, Kantonsspital Aarau; ^c Universitätsinstitut für Diagnostische und Interventionelle Neuroradiologie, Inselspital Bern; ^d Diagnostische und Interventionelle Neuroradiologie, Klinik für Radiologie und Nuklearmedizin, Universitätsspital Basel; ^e Universitätsklinik für Neurochirurgie, Inselspital Bern; ^f Service d'anesthésiologie, Centre hospitalier universitaire vaudois, Lausanne; ^g Département d'anesthésiologie, pharmacologie, soins intensifs & urgences, Faculté de médecine, Université de Genève; ^h Neurologie, Spital Limmattal; ⁱ Service de neurologie, Hôpital du Valais, Sion; ^j Klinik für Neurologie, Kantonsspital Aarau; ^k Service de neurologie, Hôpitaux universitaires de Genève; ^l Klinik für Neurologie, Stroke Center, Kantonsspital St. Gallen; ^m Servizio di neurologia, Neurocentro della Svizzera Italiana, Ospedale Civico di Lugano; ⁿ Neurozentrum, Luzerner Kantonsspital; ^o Neuroradiologie, Hirslanden Klinik, Zürich; ^p Klinik für Neurologie, Universitätsspital Zürich und Universität Zürich; ^q Klinik für Neurologie und Stroke Center, Universitätsspital Basel und Universität Basel; ^r Universitätsklinik für Neurologie, Inselspital Bern

Bei diesen Richtlinien handelt es sich um eine Parallelpublikation. Die englische Version wurde im *Clinical & Translational Neuroscience* (doi.org/10.1177/2514183X21999228) mit gegenseitigem Einverständnis publiziert.

In den letzten zehn Jahren wurde wissenschaftlich bewiesen, dass die akute Revaskularisation beim ischämischen Hirnschlag zu den effizientesten Behandlungen in der Akutmedizin gehört, wenn strikte Kriterien angewendet werden. Um das grösstmögliche Nutzen-Risiko-Verhältnis für betroffene Patienten zu erwirken, hat die Schweizerische Hirnschlag Gesellschaft mit ihren Partnergesellschaften die entsprechende Guideline unter Berücksichtigung der neuen wissenschaftlichen Daten überarbeitet.

Die Artikel in der Rubrik «Richtlinien» geben nicht unbedingt die Ansicht der SMF-Redaktion wieder. Die Inhalte unterstehen der redaktionellen Verantwortung der unterzeichnenden Fachgesellschaft bzw. Arbeitsgruppe. Die hier vorliegende Leitlinie wurde von der Schweizerischen Hirnschlag Gesellschaft, der Schweizerischen Neurologischen Gesellschaft, der Schweizerischen Gesellschaft für Neuroradiologie, der Schweizerischen Gesellschaft für Neurochirurgie, der Schweizerischen Gesellschaft für Anästhesie und Reanimation und der Schweizerischen Gesellschaft für Intensivmedizin erarbeitet und gutgeheissen.

Einleitung und Methodik

Randomisiert-kontrollierte klinische Studien (RKS) haben gezeigt, dass die Aufnahme in ein spezialisiertes Stroke Center oder eine Stroke Unit, die Akutbehandlung mittels Azetylsalizylsäure oder intravenöser Thrombolyse (IVT), die endovaskuläre Therapie (EVT), die Neurorehabilitation und die dekompressive Kraniektomie bei ausgewählten Patienten die Langzeitprognose nach ischämischem Hirnschlag verbessern. Die meisten dieser Behandlungen können kombiniert angewendet werden. Während die

Behandlung in Stroke Units/Centers für alle Hirnschlagpatienten wirksam ist, können die IVT und EVT nur bei etwa 20–30% (IVT) respektive 10–20% (EVT) aller <24 Stunden eintreffenden Patienten angewendet werden [1]. Dies beruht darauf, dass für eine klinisch wirksame Revaskularisation spezifische klinische und radiologische Kriterien erfüllt sein müssen (siehe unten), die nicht bei allen Patienten zutreffen.

Die multidisziplinäre Arbeitsgruppe «Akutbehandlung des Hirnschlags» der Schweizerischen Hirnschlag Gesellschaft (SHG) hat die vorbestehende Leitlinie von 2009 [2]

Abkürzungen

DWI	«diffusion weighted imaging»
EVT	Endovaskuläre Therapie
Direkte EVT	EVT ohne vorhergehende Thrombolyse
FLAIR	«fluid-attenuated inversion recovery»
IVT	Intravenöse Thrombolyse
NIHSS	«National Institute of Health Stroke Scale»
PCT	Perfusions-Computertomographie
RKS	Randomisiert-kontrollierte klinische Studien
rtPA	«recombinant tissue plasminogen activator»

in Sitzungen und per Email-Korrespondenz aktualisiert. Sie wurde hierbei von Vertretern der Schweizerischen Neurologischen Gesellschaft, der Schweizerischen Gesellschaft für Neuroradiologie, der Schweizerischen Gesellschaft für Neurochirurgie, der Schweizerischen Gesellschaft für Anästhesie und Reanimation und der Schweizerischen Gesellschaft für Intensivmedizin unterstützt.

Die Arbeitsgruppe hat in Pubmed/MEDLINE neue Publikationen von 2008 bis 2020 gesucht, dies mit der Kombination von «stroke» und «randomized» oder «metaanalysis» mit den folgenden Ausdrücken: «thrombolysis», «thrombectomy», «endovascular treatment», «endovascular therapy» und «anaesthesia». Zusätzlich zu Phase-III-Studien wurde auch nach grossen Fallserien gesucht mit der Kombination dieser fünf letzten Ausdrücke und den folgenden: «minor stroke», «pediatric», «pre-existing disability», «pregnancy», «mismatch», «antithrombotics», «anti-coagulation», «platelet inhibitor», «blood pressure», «haemorrhage», «bleeding» und «craniectomy». So identifizierte Artikel sowie nationale und internationale Richtlinien wurden nach weiteren Fallserien durchforscht, insbesondere bezüglich Blutungsrisiko bei IVT. Die Arbeitsgruppe hat dann diese neuen Publikationen beurteilt, um neue Konsensus-Richtlinien zu erarbeiten. Die Empfehlungen werden durch die Wortwahl und nicht durch ein Klassifizierungssystem gewichtet.

Zur Qualitätssicherung und zur Forschung unterhält die SHG seit 2014 auch das Schweizer Hirnschlag-Register [3], das sich an internationalen Empfehlungen zur Qualitätssicherung für akute Revaskularisationsbehandlungen orientiert [4].

Das Ziel dieser Leitlinie ist, die bestehenden wissenschaftlichen Kenntnisse zur Revaskularisationsbehandlung beim akuten Hirnschlag zusammenzufassen. Dies sollte ermöglichen, dass alle Schweizer Hirnschlagzentren ähnliche, evidenz- oder konsensusbasierte Behandlungen anwenden, um das grösstmögliche Nutzen-Risiko-Verhältnis für die Patienten zu erreichen.

Neue wissenschaftliche Daten

Seit der Herausgabe der dritten schweizerischen Empfehlungen zur Akutbehandlung des ischämischen Hirnschlags im Jahre 2009 [2] wurde(n) durch RKS:

- die Wirksamkeit und Sicherheit der IVT mit rtPA (Alteplase [Actilyse®]) im bisherigen 4,5-Stunden-Fenster bestätigt, gemäss Metaanalyse bis etwa fünf Stunden [5]; dies gilt auch für Patienten über 80 Jahre und Patienten mit lakunären Hirnschlägen

oder solche mit leichter oder sehr schwerer Symptomatik [6];

- die Wirksamkeit und Sicherheit einer EVT insbesondere durch Stent-Retriever und/oder Thrombusaspiration kombiniert mit IVT bis etwa acht Stunden nach Ereignis bewiesen [7–9];
- für IVT und EVT die grosse prognostische Wichtigkeit der schnellen Behandlung bestätigt («time is brain») [5, 10];
- die Wirksamkeit und Sicherheit der direkten EVT bei spätem oder unbekanntem Zeitfenster jenseits von sechs und bis zu 24 Stunden seit letztmals sicher symptomfrei gezeigt, wenn entsprechende neuroradiologischen Selektionskriterien erfüllt sind (Perfusionsmessung in Computertomographie [CT] oder Magnetresonanztomographie [MRT] oder klinisch-neuroradiologisch basiert) [11, 12];
- die Wirksamkeit und Sicherheit der IVT bei spätem oder unbekanntem Zeitfenster jenseits der 4,5 Stunden gezeigt, wenn entsprechende neuroradiologische Selektionskriterien erfüllt sind (Perfusionsmessung in CT oder MRT [13–15] oder FLAIR-DWI Mismatch im MRT) [16];
- nicht die Gleichwertigkeit der niedrig dosierten IVT (mit rtPA 0,6 mg/kg) im Vergleich zur üblichen Dosis (0,9 mg/kg) bewiesen, aber ein erniedrigtes Blutungsrisiko mit der kleineren Dosierung gezeigt [17];
- die IVT bei geringen, nicht behindernden Defiziten als wahrscheinlich unwirksam gezeigt [18];
- die ultraschallassistierte IVT als unwirksam gezeigt [19];
- die IVT mit Tenecteplase (Metalyse®) 0,25 mg/kg vor EVT wahrscheinlich als wirksamer als mit rtPA 0,9 mg/kg befunden [20, 21];
- die frühe EVT des Basilarisverschlusses in der vordefinierten Analyse («intention-to-treat») in zwei Studien als nicht wirksam gezeigt [22, 23]; die sekundäre «on-treatment»-Analyse der einen Studie ergab eine wahrscheinliche Wirksamkeit [22] wie auch die Sekundäranalyse der Patienten mit «National Institute of Health Stroke Scale» (NIHSS) >10 in der anderen Studie [23];
- die Gleichwertigkeit einer vorhergehenden IVT bei EVT-behandelten Patienten in zwei Studien gezeigt [24, 25], nicht jedoch in einer dritten [26];
- die kurze Allgemeinnarkose bei der EVT in kleinen randomisierten Studien als nicht nachteilig [27–29] und in der Metaanalyse als möglicherweise vorteilig befunden [30].

Zudem wurden mehrere internationale Empfehlungen zur Akutbehandlung des ischämischen Hirnschlags aktualisiert [31–35] und rtPA für die Hirnschlagbehand-

lung wurde von der Weltgesundheitsorganisation (WHO) in die 21. Liste der essentiellen Medikamente aufgenommen [36, 37].

Gegenwärtig laufende Studien

In aktuellen RKS wird zurzeit untersucht, ob:

- die frühe EVT bei geringem neurologischem Defizit (IN EXTREMIS) und bei grösserem Infarktkern (TENSION, IN EXTREMIS) wirksam ist;
- die IVT in Kombination mit EVT immer nützlich ist (SWIFT-DIRECT, MR-CLEAN-no-IV, DIRECT-SAFE);
- Azetylsalizylsäure oder niedrig dosiertes Heparin vor/während der frühen EVT sicher und wirksam ist (MR-CLEAN-MED);
- die EVT zwischen sechs und 24 Stunden auch mit einfachen CT-basierten Auswahlkriterien wirksam ist (MR-CLEAN-LATE);
- die IVT mit Tenecteplase bei Patienten mit «wake-up stroke» mit einfachen CT-basierten Auswahlkriterien wirksam ist (TWIST) [38];
- die IVT mit Tenecteplase [39–41] eine vergleichbare oder günstigere Wirkung als mit rtPA aufweist;
- die kurze Allgemeinnarkose und die monitorisierte anästhesiologische Begleitung während der EVT wirklich gleichwertig sind (COMET, GASS, AMETIS, CANVAS).

Therapieeffekt und Komplikationen

Durch die IVT wird eine Reduktion von Langzeitbehinderung oder Tod bei etwa einem von vier Patienten bei Behandlungsbeginn innerhalb von drei Stunden und bei einem von sechs Patienten bei Behandlungsbeginn innerhalb von 4,5 Stunden erreicht [42]. Etwa einem von zehn frühthrombolysierten Hirnschlagpatienten wird eine Langzeitbehinderung völlig erspart [5, 6]. Dabei ist das Risiko einer symptomatischen intrakraniellen Blutung gemäss der SITS-MOST-Definition [43] von 3–4% bereits eingerechnet.

Die langfristige Mortalität nach IVT wird trotz einer anfänglich leicht erhöhten Sterblichkeit weder erhöht noch vermindert [5, 6]. Nach IVT mit rtPA kommen orolinguale Angioödeme mit einer Häufigkeit von 1–3% vor, insbesondere bei vorbestehender ACE-Hemmer-Therapie und bei einer insulinären Beteiligung [44]. Sofortige intensivmedizinische Massnahmen können in dieser Situation, ausgelöst durch eine lokale Bradykinin-Ausschüttung, erforderlich sein. Es ist unsicher, ob die Akutbehandlung durch Bradykinin-Rezeptor-Antagonisten wie Icatibant (Firazyr®) die Notwendigkeit intensivmedizinischer Interventionen vermindert.

Die EVT innerhalb von sechs Stunden vermindert den langfristigen Behinderungsgrad bei einem von zwei behandelten Patienten, und bei einem von vier Patienten wird eine Langzeitbehinderung gänzlich verhindert [7, 10]. Dabei besteht kein signifikant erhöhtes Blutungsrisiko. Die Kurz- und Langzeitmortalität werden durch die EVT wahrscheinlich vermindert [7].

Allgemeine Empfehlungen

Da die IVT eine relativ geringe therapeutische Breite hat und potentiell rasche Interventionsmöglichkeiten erfordert, empfehlen wir, dass sie nur in gemäss Schweizer Kriterien zertifizierten Stroke Units oder Stroke Centers erfolgt [45]. Wir empfehlen, dass die EVT nur in durch das Beschlussorgan der Interkantonalen Vereinbarung über die hochspezialisierte Medizin (HSM) designierten Spitälern durchgeführt wird [46], die entsprechenden Kriterien genügen [45, 47]. In Spitälern ohne Stroke Unit in geographisch abgelegenen Regionen sollte die IVT nur in direkter, zum Beispiel telemedizinischer Zusammenarbeit mit einem Stroke Center oder einer Stroke Unit und nur im Rahmen eines Qualitätserfassungsprogramms [3] durchgeführt werden.

Die IVT basierend auf einfachen neuroradiologischen Kriterien ist mindestens innerhalb der ersten 4,5 Stunden (gemäss Metaanalyse bis etwa fünf Stunden) nach Symptombeginn [5, 48–50] und die EVT bis etwa acht Stunden wirksam [10]. Nach diesen Zeitfenstern sind differenziertere neuroradiologische Auswahlkriterien entscheidend (Details siehe unten). Abbildung 1 zeigt die Indikationen für verschiedene Arten der Revaskularisation beim akuten Hirnschlag unter Berücksichtigung der Zeit und neuroradiologischer Kriterien.

Nach gegenwärtiger Studienlage wird auch bei grossen intrakraniellen Verschlüssen, und bei fehlenden Kontraindikationen, vor der EVT eine IVT innerhalb 4,5 Stunden empfohlen (Kombinationstherapie); wie erwähnt ist die Notwendigkeit der IVT in dieser Situation Gegenstand aktueller RKS.

Die Wirksamkeit beider Behandlungen nimmt mit zunehmendem Zeitintervall vom Symptombeginn bis zur Therapie mit jeder Minute ab [5, 10]. Aus diesem Grund empfehlen wir, dass unabhängig von der bereits verstrichenen Zeit stets so schnell wie möglich behandelt wird. Wir empfehlen deshalb:

- standardisierte Zuweisungs- sowie Transferprotokolle, die Triage und die Transportmodalitäten zu verkürzen und zu regeln (siehe die in der vorangegangenen Ausgabe des *Swiss Medical Forum* publizierte Leitlinie durch die SHG und andere betroffene Gesellschaften) [51];

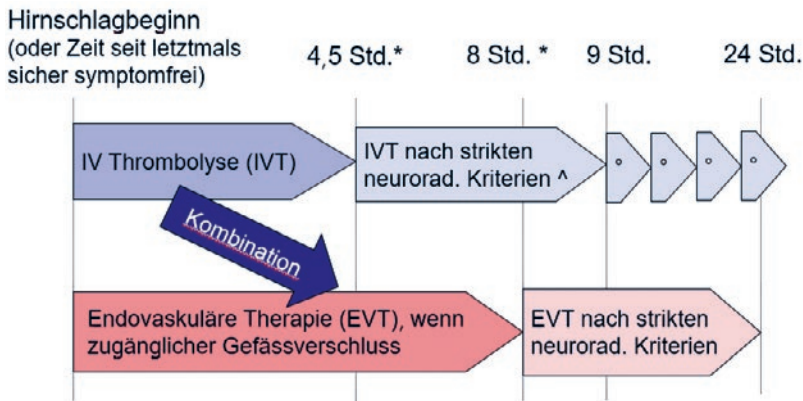


Abbildung 1: Überblick über die grundsätzlichen Indikationen der Revaskularisation beim akuten Hirnschlag unter Berücksichtigung des Hirnschlagbeginns (oder der Zeit seit letztmals sicherer Symptomfreiheit) und neuroradiologischer Kriterien. Der Symptombeginn ist jeweils definiert als der Zeitpunkt, zu welchem der Patient letztmalig noch keine Hirnschlagsymptome aufwies, das heisst sicher symptomfrei war. Weitere Details sind im Text und in den Tabellen beschrieben.

* Metaanalysen: statistische Wirksamkeit der IVT bis 5 Stunden [5], der EVT bis 7,3 Stunden [10]

^ Unbekannter Hirnschlagbeginn und Perfusions-Mismatch (CT oder MRT): IVT bis 9 Stunden ab Mitte zwischen symptomfrei und Entdeckung der Symptome [59]

° Unbekannter Hirnschlagbeginn und FLAIR-Mismatch (MRT): IVT ohne obere Zeitgrenze [16]
 IVT: intravenöse Thrombolyse; EVT: endovaskuläre Therapie; Std.: Stunden; CT: Computertomographie; MRT: Magnetresonanztomographie.

- standardisierte Betreuungsalgorithmen in Notfallstationen von Spitälern mit Stroke Unit / Stroke Center, die Thrombolyse und Thrombektomie anbieten, unter Einbezug der Neuroradiologie und des Notfall-Labors;
- die IVT bereits in der (Notfall-)Neuroradiologie mit entsprechender klinischer Überwachung zu beginnen. Wir empfehlen, dass der Entscheid zur akuten Revaskularisationsbehandlung und die Wahl der Methode unter Berücksichtigung aller verfügbaren klinischen, neuroradiologischen und Laborparameter und ohne Zeitverlust getroffen werden.

Tabelle 1: Allgemeine Indikations- und Ausschlusskriterien für eine akute Revaskularisation durch intravenöse Thrombolyse (IVT) und/ oder endovaskuläre Therapie (EVT).

Indikationen	Klinische Diagnose eines ischämischen Hirnschlages (neuroradiologischer Beweis einer Ischämie wünschenswert, aber nicht zwingend) Neues, behinderndes Defizit zum Zeitpunkt der Behandlung Behandlung auch erwägen bei einem nicht behindernden Defizit mit akutem Verschluss eines grossen intrakraniellen Gefässes (typischerweise M1, Karotis-Siphon, Basilararterie) und/oder fluktuierenden Symptomen
Relative Ausschlusskriterien	Schwere vorbestehende Behinderung; sehr schlechte Lebensqualität; Lebenserwartung <3 Monate Für EVT und späte IVT >4,5 Stunden: neuroradiologische Anzeichen eines Infarktkerns im grössten Teil des ischämischen Gefässgebietes. Für Hirnstamm: Anzeichen eines extensiven transversalen Infarktkerns (MR-basiert, falls verfügbar, vor allem bei hoher NIHSS)

NIHSS: «National Institute of Health Stroke Scale»; MR: Magnetresonanztomographie.

Spezifische Empfehlungen

Indikationskriterien und Kontraindikationen für IVT und EVT sind in den Tabellen 1–5 sowie S1–S3 (letztere siehe im Online-Appendix dieses Artikels) aufgeführt. Insbesondere bei relativen Kontraindikationen (siehe Tab. S2 im Online-Appendix des Artikels), die präziser als Outcome-Modulatoren bezeichnet werden können, empfehlen wir eine individuelle Nutzen-Risiko-Abwägung vorzunehmen.

Der Hirnschlagbeginn ist jeweils definiert als der Zeitpunkt, zu welchem der Patient letztmalig noch keine Hirnschlagsymptome aufwies, das heisst sicher symptomfrei war. Die NIHSS ermöglicht die Quantifizierung des klinisch-neurologischen Defizits nach einem Hirnschlag. Wir empfehlen, dass sie durch medizinisches Personal mit entsprechender Instruktion, Übung und Erfahrung angewendet wird.

Die IVT, und wahrscheinlich auch die EVT, ist über alle Schweregrade eines behindernden Hirnschlages wirksam. Deshalb empfehlen wir für beide Behandlungen nicht eine vordefinierte Unter- und Obergrenze. Wir empfehlen hingegen, dass zum Zeitpunkt der Behandlung ein individuell behinderndes Defizit (IVT, EVT) und/oder ein Gefässverschluss (EVT) im Versorgungsgebiet des Hirnschlages vorliegen, da bei nicht behindernden Defiziten die IVT wahrscheinlich keinen Vorteil bringt [18]. Falls ein Gefässverschluss initial wegen eines zu geringen Defizites nicht behandelt wurde, kann bei einer klinischen Verschlechterung während der kontinuierlichen Überwachung eine spätere «rescue»-Revaskularisation erwogen werden.

Für einen Basilarisverschluss empfehlen wir ähnliche Behandlungskriterien und Zeitfenster wie im vorderen Stromgebiet. Eine MR-basierte Bildgebung kann zur Schätzung des «core» und damit zum Behandlungsentscheid beitragen (Tab. 1). Penumbra-Messungen für Entscheide im späten Zeitfenster sind jedoch nicht empfohlen.

Für Patienten mit grösserer vorbestehender Behinderung ist der Nutzen der IVT und EVT wenig untersucht [52] und die Sicherheitsbedenken sind dieselben wie bei nicht behinderten Patienten. Deshalb sollte in dieser Situation eine individuelle Nutzen-Risiko-Abwägung durchgeführt werden unter Berücksichtigung des Patientenwillens (wenn bekannt).

Für Kinder und Jugendliche bis 18 Jahre existieren keine randomisierten und kontrollierten Studien. Eine IVT und/oder EVT gemäss den Kriterien für erwachsene Patienten sollte erwogen werden, insbesondere wenn ein Konsensus zwischen Neuropädiatern, Hirnschlagexperten und Eltern gefunden wird [53].

Eine Schwangerschaft wird als relative Kontraindikation zur IVT angesehen, das heisst der mögliche Therapieeffekt bei der Mutter soll mit dem Risiko der Schädigung des Fötus individuell abgewogen werden. Wir empfehlen, dass die Entscheidung mit allen Betroffenen besprochen wird, wenn dadurch kein bedeutender Zeitverlust

entsteht. Das Risiko für den Fötus ist wahrscheinlich gering, insbesondere bei direkter EVT. Die üblichen radiologischen Schutzmassnahmen bei Schwangerschaft sollten angewendet werden [54].

Neuroradiologische Selektion bei später Präsentation

Die irreversible Ischämie («Infarktkern», in der Regel durch Diffusions- oder Perfusionsmessungen definiert) und die reversible Ischämie («Penumbra», in der Regel durch Perfusionsmessungen definiert oder auch durch das neurologische Defizit geschätzt) können mit für Behandlungszwecke genügender Genauigkeit bestimmt werden. Je kleiner der «core» und je grösser der sogenannte Mismatch zwischen Penumbra und Infarktkern, desto grösser scheint der Erfolg einer raschen Rekanalisation zu sein. Ein anderer Typ von Mismatch basiert im akuten MRT auf der Analyse der FLAIR- und DWI-Sequenzen; ein solcher Mismatch identifiziert die Dauer der Ischämie (nicht direkt das Vorliegen einer Penumbra). Die verschiedenen Typen eines klinisch nützlichen Mismatch sind in Tabelle 6 beschrieben. Möglicherweise kann auch ein Mismatch zwischen Infarktkern und neuroradiologisch identifizierten (guten) Kollateralen bedeutsam sein, aber entsprechende RKS wurden noch nicht durchgeführt.

Im Allgemeinen kann bezüglich der neuroradiologischen Beurteilung der Ischämie gesagt werden, dass:

- ein grossvolumiger Infarktkern mit einer schlechteren Prognose und einem höheren Blutungsrisiko einhergeht, unabhängig davon, ob eine Rekanalisation erfolgt oder nicht;
- ein grösserer Mismatch zwischen Penumbra und Infarktkern bei erfolgreicher Rekanalisation zu einem grösseren Nutzen führt.

Das Vorliegen eines Mismatch ist als Marker für den Entscheid zur Revaskularisationsbehandlung:

- im frühen Zeitfenster weniger gut belegt,
- im späten Zeitfenster und bei unbekanntem Hirn-schlagbeginn wichtiger.

Wir empfehlen deshalb, diese zusätzlichen neuroradiologischen Kriterien bei *späten* IVT/EVT-Entscheiden anzuwenden; in Zweifelsfällen können sie auch im frühen Zeitfenster berücksichtigt werden.

Wir empfehlen die in den Tabellen 2–6 sowie S1–S3 (siehe Online-Appendix des Artikels) aufgeführten Revaskularisationskriterien, die den angewandten Ein- und Ausschlusskriterien der RKS, der Erfahrung aus Fallserien, anderen publizierten Leitlinien [31–35] und der Konsensus-Meinung der Autoren entsprechen.

Tabelle 2: Indikationskriterien für eine frühe intravenöse Thrombolysen (IVT).

Siehe Tabelle 1 und:
Therapiebeginn <4,5 (maximal 5) Stunden [5]
Eine Perfusionsmessung und/oder der Nachweis eines Gefässverschlusses sind für eine frühe IVT nicht notwendig.

Tabelle 3: Indikationskriterien für eine frühe endovaskuläre Therapie (EVT).

Siehe Tabelle 1 und:
Therapiebeginn <8 Stunden [10]
Bei Mediainfarkten: üblicherweise CT-ASPECTS ≥ 6 und/oder MRT-DWI <100 ml
Akuter Verschluss einer intrakraniellen, mit vertretbarem Risiko zugänglichen Arterie
Wenn arterielle Bildgebung nicht verfügbar: zerebrale diagnostische Angiographie und gegebenenfalls EVT, falls indirekte neuroradiologische Verschlusszeichen* oder klinisch wahrscheinlicher Verschluss einer intrakraniellen zugänglichen Arterie (Schweregrad des Hirnschlages)
Wenn subtotaler Verschluss einer Arterie oder isolierter extrakranieller Verschluss: EVT erwägen bei neuroradiologischem oder klinisch-neuroradiologischem Mismatch (Entscheidungshilfe in Tabelle 6)

* Computertomographie ohne Kontrast: «dense artery sign»; MRT-SWI: «susceptibility vessel sign». CT ASPECTS: «Alberta Stroke Program Early CT Score»; MRT: Magnetresonanztomographie; DWI: «diffusion weighted imaging».

Tabelle 4: Indikationskriterien für endovaskuläre Therapie (EVT) bei «wake-up»-Stroke / unbekanntem Beginn oder bei später Präsentation.

Siehe Tabellen 1 und 3 und:
Behandlungsbeginn 8–24 Stunden nach sicher symptomfreiem Zeitpunkt, vielleicht auch später [11, 12]
Zusätzliche Kriterien für supratentorielle Hirnschläge:
• Infarktkern in der Regel <70 ml
• Neuroradiologischer oder klinisch-neuroradiologischer Mismatch (Entscheidungshilfe in Tabelle 6)

Tabelle 5: Indikationskriterien für intravenöse Thrombolysen (IVT) bei «wake-up»-Stroke / unbekanntem Beginn oder bei später Präsentation.

NB: Falls die späten EVT-Kriterien erfüllt sind (siehe Tabelle 4), erübrigt sich die vorhergehende IVT.

Siehe Tabelle 1
Behandlungsbeginn nach 4,5 (oder maximal 5) Stunden und
Akutes MRT: IVT ohne obere Zeitgrenze [16], falls:
• DWI-FLAIR-Mismatch
• DWI in der Regel <70 ml
oder akute Perfusionsmessung im CT oder MRT: IVT bis 9 Stunden ab Mitte zwischen Symptombefreiheit und Entdeckung der Symptome [13, 14], falls:
• neuroradiologischer Mismatch (Entscheidungshilfe in Tabelle 6)
• Infarktkern in der Regel <30 ml

NB: Der Nachweis eines Gefässverschlusses ist für eine späte IVT nicht notwendig.

MRT: Magnetresonanztomographie; DWI: «diffusion weighted imaging»; FLAIR: «fluid-attenuated inversion recovery»; CT: Computertomographie.

Tabelle 6: Mismatch-Definitionen, wie sie in den RKS angewendet wurden.

Mismatch-Typ und Studienbeispiele	Mismatch-Definition gemäss Studien	Bemerkungen
Rein neuroradiologischer Mismatch (PCT oder MRT) [13, 14]	«Mismatch ratio» $\geq 1,8$ (bei gewissen Studien schon $>1,2$) [59, 60]	Grenzwerte nicht validiert für hinteres Stromgebiet.
Klinisch-neuroradiologischer Mismatch (PCT oder MRT) [11]	NIHSS ≥ 10 und Infarktkern ≤ 30 ml NIHSS ≥ 20 und Infarktkern 31–50 ml	Penumbra wird klinisch statt neuroradiologisch geschätzt. Grenzwerte nicht validiert für hinteres Stromgebiet. Kontrastmittelgebrauch nicht zwingend, wenn MR-basiert.
FLAIR-DWI Mismatch (MRT) [16]	Akute DWI-Läsion, nicht sichtbar auf FLAIR	Entspricht Hirnschlagbeginn \leq etwa 4 Std. Auch für hinteres Stromgebiet anwendbar. Kontrastmittelgebrauch nicht zwingend, wenn MR-basiert.

Definition von Penumbra und Infarktkern: siehe Text.

«Mismatch ratio» = (Penumbra & Infarktkern) / Infarktkern

Falls bei Perfusionsmessungen nur unbearbeitete Bilder (ohne Anwendung von Schwellenwerten) zur Verfügung stehen, kann folgende visuelle Schätzung erfolgen:

– Infarktkern = regional klar erniedrigtes zerebrales Blutvolumen (rZBV)

– Penumbra = regional klar erniedrigte Perfusion (rMTT oder rTTP) (nach Abzug des kritisch erniedrigten rZBV)

Falls automatisierte Berechnungsmethoden für die ischämischen Volumina nicht verfügbar sind, können diese auch durch die Formel $(a * b * c) / 2$ geschätzt werden, wobei die Kleinbuchstaben die längste Ausdehnung in jeder Ebene darstellen.

RKS: randomisiert-kontrollierte Studien; PCT: Perfusions-Computertomographie; MRT: Magnetresonanztomographie; NIHSS: «National Institute of Health Stroke Scale»; FLAIR: «fluid-attenuated inversion recovery»; DWI: «diffusion weighted imaging»; Std.: Stunden; rMTT: «relative mean transit time»; rTTP: «relative time to peak»

Begleitmassnahmen während und nach der Revaskularisationsbehandlung

Bezüglich des anästhesiologischen Managements während der EVT

- geben wir keine Empfehlung ab bezüglich der Wahl zwischen Allgemeinnarkose und monitorisierter anästhesiologischer Begleitung (+/- oberflächliche Sedation); folgende Faktoren sprechen eher für eine Allgemeinnarkose:
 - vermindertes Bewusstsein («Glasgow Coma Scale» [GCS] ≤ 8);
 - Kommunikationsprobleme, Unruhe/Bewegungen;
 - Kardiale oder respiratorische Instabilität;
 - wahrscheinlich langdauernde oder komplexe Intervention.
- empfehlen wir das Erarbeiten institutioneller standardisierter Protokolle für anästhesiologische Begleitung, die:
 - die präprozedurale Zeit maximal verkürzen;
 - die Patientensicherheit betonen;
 - die Prinzipien der Neuroanästhesie berücksichtigen, inklusive pathophysiologisch begründeten Blutdruckmanagements.

Wie für andere Hirnschlagpatienten empfehlen wir auch hier, dass Patienten nach einer Revaskularisationsbehandlung auf einer Stroke Unit oder einem Stroke Center aufgenommen und kontinuierlich überwacht werden [45, 47]. Diese kontinuierliche Über-

wachungsdauer beträgt mindestens 24 Stunden oder länger, wenn klinisch indiziert. Bei bestehender Indikation für Intensivmedizin empfehlen wir, dass diese Überwachung auf der Intensivstation eines Spitals mit Stroke Unit oder Stroke Center erfolgen.

Vor, während oder unmittelbar nach einer rein mechanischen Wiedereröffnung der Gefässe wird, trotz fehlender randomisierter Studien, meist ein Plättchenhemmer gegeben, ausser wenn der Patient bei Therapiebeginn schon therapeutisch antikoaguliert ist. Azetylsalizylsäure mit einer initialen Dosierung von 250–500 mg wäre dabei die erste Wahl. Wir empfehlen, dass eine bereits bestehende Medikation mit Plättchenhemmern weitergeführt und wenn nötig angepasst wird.

In den ersten 12–24 Stunden nach IVT sollten, ausser bei begründeten Ausnahmen, keine Antithrombotika verabreicht werden. Während dieser Zeit soll die Prophylaxe der Beinvenenthrombosen schon durch intermittierende pneumatische Kompression und, wenn möglich, durch Mobilisation erfolgen. Letztere soll in den ersten 24 Stunden vorzugsweise durch kurze Perioden des Aufsitzens am Bettrand oder Mobilisation aus dem Bett erfolgen, wenn das neurologische Defizit und die Partizipation des Patienten dies ermöglichen [55, 56].

Obwohl eine proaktive Blutdruckbehandlung gemäss derzeitiger Evidenz die Prognose wenig zu beeinflussen scheint, sollte der Blutdruck in der Regel folgende obere Grenzwerte nicht übersteigen:

- während und nach der IVT 185/110 mm Hg (mittlerer Blutdruck 135 mm Hg),
- nach einer erfolgreichen EVT («Thrombolysis in Cerebral Ischemia Score» 2b oder 3) 160/90 mm Hg (mittlerer Blutdruck 115 mm Hg),
- nach Eröffnung einer chronischen Karotisstenose im Rahmen einer akuten EVT 140/70 mm Hg (mittlerer Blutdruck [«MAP»] 95 mm Hg),

dies unter Berücksichtigung einer möglichen Symptomzunahme bei der Blutdruckabsenkung und inter-nistischer Komorbiditäten.

Wir empfehlen dass eine Kraniektomie im Rahmen einer hemisphärischen oder zerebellären ischämischen Raumforderung nach IVT und/oder EVT gemäss publizierten Kriterien der SHG [57] angeboten wird, dies auch ausgewählten Patienten über 60 Jahre [58]. Zum Zeitpunkt der Kraniektomie sollten die Gerinnungsfaktoren (insbesondere das Fibrinogen) weitgehend normal sein. Eine Kraniektomie kann auch bei Raumforderung durch Einblutung nach IVT und/oder EVT angeboten werden.

Patientenaufklärung bezüglich Revaskularisationsbehandlung

In einer medizinischen Notfallsituation ist in der Schweiz kein Einverständnis für eine Akutbehandlung wie die IVT oder EVT erforderlich, wenn diese nach wissenschaftlichen Kriterien durchgeführt wird. Wenn klare Hinweise darauf vorliegen, dass die indizierte Therapie abgelehnt wird (z.B. Patientenverfügung), empfehlen wir, diesen Entscheid zu respektieren. Der Patient sollte allerdings zum Zeitpunkt eines solchen Entscheides eine genügende Entscheidungsfähigkeit bezüglich der Fragestellung haben.

Bei Patienten ohne diese Kompetenz oder wenn – hirn-schlagbedingt – keine ausreichende Kommunikation möglich ist, empfehlen wir, eine nahestehende Person

in einem Kurzgespräch und ohne Zeitverlust über Nutzen und potenzielle Risiken der beabsichtigten Intervention (inklusive Begleitmassnahmen wie Anästhesie) zu informieren und dies zu dokumentieren. Wir empfehlen, dass ein behandelnder Arzt der Ablehnung einer als wirksam bewiesenen Therapie durch einen gesetzlichen Vertreter nur Folge leistet, wenn sie dem vorher ausgedrückten oder mutmasslichen Willen und Interesse des Patienten entspricht.

Disclosure statement

Finanzielle Unterstützung dieser Arbeit: Schweizerische Hirn-schlag Gesellschaft.

Patrik Michel: Forschungs-Grants von der Swiss National Science Foundation, der Swiss Heart Foundation, vom ERISTA program (BMS/Pfizer); persönliche Honorare für Vorträge und Beratung: Medtronic, Boehringer-Ingelheim (alle gebraucht für Ausbildung und Forschung). Michael Diepers: keine. Pasquale Mordasini: keine. Thilman Schubert: keine. David Bervini: keine. Jean-Daniel Rouvè: keine. Yvan Gasche: keine. Guido Schwegler: keine. Christophe Bonvin: keine. Krassen Nedeltchev: keine. Emmanuel Carrera: keine. Georg Kägi: Grants von der Swiss Heart Foundation, der Swiss National Foundation, der Swiss Parkinson Foundation, der Bangerter-Rhyner Stiftung, vom Deutsch-schweizer Logopädinnen- und Logopädenverband (DLV); Honorare für Advisory Boards: Bayer, Bial, Alexion; ausserhalb der eingereichten Arbeit. Carlo Cereda: keine. Thomas Nyffeler: keine. Stephan Wetz- el: keine. Susanne Wegener: Grants von der Swiss National Science Founda- tion, von der Universität Zürich (CRPP Stroke); persönliche Hono- rare für Vorträge: Amgen, persönliche Honorare für Beratung: Bayer, beide ausserhalb der eingereichten Arbeit. Henrik Gensicke: persön- liche Honorare für Advisory Boards: Daiichi Sankyo; persönliche Hono- rare (Reiseunterstützung): BMS/Pfizer; beide ausserhalb der einge- reichten Arbeit. Stefan Engelter: Reiseunterstützung und Honorare für Advisory Board: Boehringer-Ingelheim; Honorare für Advisory Boards und Vorträge: Medtronic. Marcel Arnold: Forschungs-Grant von der Swiss Heart Foundation; persönliche Honorare für Vorträge: Bayer, Medtronic, Covidien; persönliche Honorare: BMS; persönliche Honorare für Advisory Boards: Bayer, Medtronic, Amgen, Daiichi San- kyo, Nestle Health Sciences, Boehringer Ingelheim.

Literatur

Die vollständige Literaturliste finden Sie in der Online-Version des Artikels unter <https://doi.org/10.4414/smf.2021.08584>.

Der Online-Appendix ist als separates Dokument verfügbar unter: <https://doi.org/10.4414/smf.2021.08584>.

Korrespondenz:
Prof. Dr. med. Patrik Michel
Service de neurologie
Centre hospitalier
universitaire vaudois
CH-1011 Lausanne
[patrik.michel\[at\]chuv.ch](mailto:patrik.michel[at]chuv.ch)

Online-Appendix

Akute Revaskularisation beim ischämischen Hirnschlag

Michel P, Diepers M, Mordasini P, Schubert T, Bervini D, Rouvé JD, Schubert T, Bervini D, Rouvé JD, Gasche Y, Schwegler G, Bonvin C, Nedeltchev K, Carrera E, Kägi G, Cereda C, Nyffeler T, Wetzel S, Wegener S, Gensicke H, Engelter S, Arnold M; für die Schweizerische Hirnschlag Gesellschaft.

Richtlinien • doi:10.4414/smf.2020.08584
Swiss Med Forum. 2021;21(21–22):362–8.

Tabelle S1: Kontraindikationen für eine intravenöse Thrombolyse (IVT).

Bei Kontraindikationen sollte eine Beurteilung für eine direkte endovaskuläre Therapie (EVT) gemäss Tabellen 2 und 4 (s. im Artikel) vorgenommen werden.

- Akute oder subakute intrakranielle Blutung in aktueller Bildgebung
- Rasche Regredienz der Symptome bis zu einem Grad, der nicht mehr obige Indikationskriterien für eine akute Revaskularisation erfüllt
- Symptome oder Zeichen für eine sehr wahrscheinliche aktuelle Subarachnoidalblutung
- Frühere Subarachnoidalblutung mit unbekannter oder unvollständig behandelter Blutungsquelle
- Riesen-Aneurysma >25 mm; grosse arteriovenöse Malformationen mit/ohne Fistel; grosses Kavernom; Kavernom mit früherer Blutung und unvollständig behandelter Blutungsquelle; mehrere Kavernome
- Aktive bösartige intrakranielle Tumoren (z.B. Glioblastom, Metastase)
- Intrakranielle oder intraspinale Intervention <14 Tage (ausser Lumbalpunktion)
- Mittleres bis schweres Schädel-Hirn Trauma <6 Wochen
- INR >1,7 oder aPTT >40 Sek. (spontan oder mit Antikoagulanzen)
- Antikoagulation (dem Labor die Substanz und den Zeitpunkt der letzten Einnahme bekanntgeben): wenn Blutspiegel nicht unmittelbar verfügbar oder bei Überschreiten folgender Blutspiegel
→ direkte EVT. Ansonsten Obergrenzen vor IVT:
 - Für alle Antikoagulanzen: INR >1,7 und aPTT > 40 Sek
 - Therapeutische Dosen von Heparin (unfraktioniert oder niedermolekular): anti-Xa >0,2 Units/ml

- Apixaban, Rivaroxaban, Edoxaban: anti-Xa >100 ng/ml*
- Dabigatran: Thrombin Time (TT) >80sec. oder anti-IIa (=Hemoclot®=dTT) >100 ng/ml
→ Möglichkeit der Thrombolyse 10 min. nach Praxbind® 5 mg IV erwägen (ohne die Gerinnung nachzukontrollieren)
- Endokarditis, Perikarditis, Vaskulitis des Zentralnervensystems (bekannt oder starker Verdacht)
- Symptomatisches Aortenaneurysma (ausser wenn vollständig behandelt)

* Wir können keine Empfehlung zu einer IVT nach Gabe von Andexxa® bei mit Anti-Xa-Antikoagulanzen behandelten Patienten machen, da noch keine entsprechenden Daten vorliegen.

INR: «international normalized ratio»; aPTT: «activated partial thrombin time».

Tabelle S2: Relative Kontraindikationen für eine intravenöse Thrombolyse (IVT).

Bei relativen Kontraindikationen kann eine IVT nach einer individuellen Nutzen-Risiko-Abwägung angewendet werden, die weitere Patienteninformationen berücksichtigt; auch Spezialisten kontaktieren, andere Faktoren erwägen, die das Nutzen-Risiko-Verhältnis der Thrombolyse beeinflussen und mit Patient und gesetzlichem Vertreter diskutieren (falls möglich). Direkte endovaskuläre Therapie (EVT) erwägen.

- Hoher vorbestehender Behinderungsgrad (z.B. «modified Rankin score» ≥4) und/oder schwere Komorbiditäten
- Klinischer subakuter ischämischer Hirnschlag (<6 Wochen, mit IVT/EVT behandelt oder nicht)
- Stummer (nur bildgebend nachgewiesener) subakuter ischämischer Hirnschlag
- Frühere hypertensive intrazerebrale Blutung (IVT erwägen, wenn jetzt gut eingestellter Blutdruck)
- Früheres Subduralhämatom
- Asymptomatisches intrakranielles Aneurysma 10–25 mm
- Kleinere intrakranielle arteriovenöse Malformation, meningeale Fistel, isoliertes, kleineres Kavernom oder intrakranielle Dissektion (mit Neuroradiologen diskutieren)
- Grosse Anzahl asymptomatischer Microbleeds (Risiko beginnt ab etwa 10 anzusteigen) oder ausgedehnte nicht traumatische chronische oberflächliche Hämosiderose
- Bösartige intrakranielle Tumoren in Remission
- Epileptischer Anfall zu Symptombeginn (IVT empfohlen, wenn akute Ischämie durch Bildgebung nachgewiesen)
- Blutzucker <2,7 oder >22,2 mmol/l (IVT empfohlen, wenn akute Ischämie durch Bildgebung nachgewiesen)
- Bekannte Thrombozytopenie <100 000/mm³ (empfohlen, nicht auf Labor zu warten, wenn keine kürzliche Blutung)
- Therapie mit Ticagrelor oder Prasugrel in Kombination mit anderen Antithrombotika
- Medikamentös nicht kontrollierbarer Blutdruck deutlich über 185/110 mm Hg bei Therapiebeginn

- Grösserer chirurgischer Eingriff <14 Tage (mit Spezialisten diskutieren)
- Ophthalmologischer Eingriff <14 Tage (mit Ophthalmologen diskutieren)
- Erkrankung mit erhöhtem Blutungsrisiko (mit Spezialisten diskutieren)
- Innere Blutung (gastrointestinal, urologisch, aktive Metrorrhagie etc.) <14 Tage oder Biopsie eines inneren Organes <14 Tage (mit Spezialisten diskutieren)
- Schweres Körpertrauma <6 Wochen (mit Spezialisten diskutieren)
- Schwangerschaft (Abwägen des Therapieeffekts bei Mutter und des Risikos für den Fötus)

Tabelle S3: Keine Kontraindikation für eine intravenöse Thrombolyse (IVT).

- Einnahme von Thrombozytenaggregationshemmern in Monotherapie oder Kombination von Azetylsalizylsäure und Clopidogrel
- Vitamin-K-Antagonisten, sofern INR $\leq 1,7$
- Direkte orale Antikoagulanzen und
 - letzte Einnahme >48 Std. (>24 Std. und normale Nierenfunktion)
 - und/oder tiefe Blutspiegel für spezifische Tests (z.B. anti-Xa $\leq 100\text{ng/ml}$ oder anti-IIa $\leq 100\text{mg/ml}$)
 - und/oder nach Gabe von spezifischem Antidot*
- Frühere Subarachnoidalblutung, falls die Blutungsquelle bekannt und vollständig behandelt ist (z.B. vollständig behandeltes zerebrales Aneurysma)
- Anamnestisch vorausgehende transient ischämische Attacke
- Hygrom (asymptomatisch, nicht durch Subduralblutung bedingt)
- Geringe Anzahl von (asymptomatischen) Microbleeds (z. B. weniger als 10) oder von (asymptomatischer) oberflächlicher Hämosiderose
- Asymptomatisches intrakranielles Aneurysma <10 mm
- Gutartige intrakranielle Tumoren
- Aktive extrakranielle onkologische Erkrankung (falls gastrointestinale Teilnahme: mit Spezialisten diskutieren)
- Bekanntes asymptomatisches Bauchaortenaneurysma
- Status nach kleineren chirurgischen Eingriffen an einem leicht zugänglichen Ort
- Status nach zerebraler oder koronarer Angiographie oder perkutaner koronarer Revaskularisation (wenn aggressive Antithrombotika: siehe Kontraindikationen in Tabellen S1 und S2).
- Status nach Lumbalpunktion oder arterieller Punktion (auch vor wenigen Stunden)
- Bekannte frühere und genügend behandelte innere Blutungen (gastrointestinal, urologisch etc.)
- Menstruation

* Über die Sicherheit und Nutzen einer IVT nach Gabe von Andexxa® bei Einnahme von Anti-Xa-Antikoagulanzen liegend noch keine Daten vor.

INR: «international normalized ratio».